medaxis

Wirksamkeit des Mikro-Wasserstrahl-Debridements von akuten und chronischen Wunden in einer Praxisumgebung

Charles K Lee MD FACS[1,2], Tina Lin RN[1], Nakyung Kim MD[1], Gina Restani ORT[1]

[1]L plastic surgery, San Francisco; [2]University of California-San Francisco (UCSF), Juni 2020

Einführung

Das Debridement ist ein essentieller Schritt für die Wundbettvorbereitung und Wundheilung. Es gibt viele Debridement-Arten mit deren Vor- und Nachteilen. Wir evaluieren die klinische Wirksamkeit und Einfachheit der Anwendung des Mikrowasserstrahl-Debridements (MWJ) bei akuten und chronischen Wunden in einer Praxisumgebung.

Pat. m. 50 Jahre. Wunde nach Wagner Grad I VLU (8x8cm) am rechten Bein. Ein einziges Débridement führte zu einer Heilung innerhalb von 2 Wochen. Die Bilder zeigen die Wunde vor dem Débridement und geheilte Wunde 2 Wochen nach der Behandlnung.

Pat. m. 68 Jahre. Wunde nach Wagner Grad I Basalzellkrebswunde am rechten Bein (10x10cm). Zweimaliges Débridement mit anschliessender Hauttransplantation führte zur Heilung nach 2 Wochen. Bild 1 zeigt vor dem ersten Débridement, Bild 2 abgeheilte Wunde 2 Wochen nach der Behandlung.

Methoden

Es wurden 4 Patienten mit unterschiedlichen Wundtypen, Lokalisation und Wundgrössen mit dem Mikrowasserstrahl-Debridement (NaCl) behandelt und ausgewertet. Die durchschnittliche Wundgrösse betrug 35cm2 (Bereich 25cm2 –100cm2). Die klinische Wirksamkeit wurde durch Mikroblutungen sowie des gezielten Entfernens des unerwünschten Gewebes nachgewiesen, sowie der Dokumentation des Heilungsstatus. Die Benutzerfreundlichkeit wurde anhand der Einrichtungszeit, der Beurteilung des Chirurgen bezüglich Charakteristiken des Mikrowasserstrahl-Debridements sowie dem Wohlbefinden des Patienten beurteilt.

The debritom+ Micro Water Jet debridement technology by medaxis, www.medaxis.us

Ergebnisse

Bei allen 4 Patienten wurde ein zufriedenstellendes Debridement mittels Mikrowasserstrahl in der Arztpraxis durchgeführt. Eine effektive Entfernung des unerwünschten Gewebes und des Erzeugens von Mikroblutungen konnte bei allen Patienten nach jedem Debridement festgestellt werden. Alle Wunden heilten oder zeigten wesentlichen Verkleinerungen der Wundgrössen über einen 8-Wochen-Zyklus. Die Einrichtzeit des Gerätes war unkompliziert (durchschnittlich 7 Minuten, Bereich 5-10 Minuten), und der Chirurg beschrieb das Debridement als präzise und effiziente Methode mit minimalem Patientenbeschwerden.

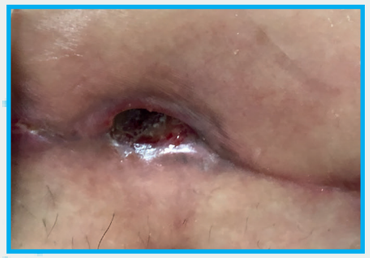

Pat. w. 35 Jahre. Bauchwunde nach Wagner Grad I (5x5cm). Ein einzelnes Débridement führte zur Heilung nach 6 Wochen. Bilder zeigen vor und 4 Wochen nach der Behandlung.

Pat. w. 74 Jahre. Wunde nach Wagner Grad I am rechten Bein (5x5cm). Zwei Débridements führten innerhalb von 4 Wochen zur Heilung. Die Bilder zeigen die Wunde vor und unmittelbar nach dem Débridement.

Schlussfolgerung & Diskussion

Das Mikrowasserstrahl-Debridement (MWJ) ist ein klinisch effizientes und einfaches System zum Debridieren von akuten und chronischen Wunden in einer Praxisumgebung. Die Patienten tolerierten die Behandlung mit wenig Schmerzen (Beschwerden?), und die Wunden heilten mit begleitenden Wundversorgungsmassnahmen ab. Das Mikrowasserstrahl-Debridement (MWJ) hat in der Praxisumgebung viele Vorteile gegenüber den herkömmlichen Formen des Debridements (Skalpell, Kürette, chirurgisch) und spart die Kosten für den Operationssaal. Zukünftige Studien sollten die Anwendung dieser Methode mittels einer globalen ökonomischen Kostenanalyse im ambulanten und stationären Bereich betrachten, in Verbindung mit verschiedenen Hautersatz-Präparaten nach erfolgtem Mikrowasserstrahl-Debridement zur sauberen Wundbettvorbereitung (biologics = Skin. Subs?).

swiss medical technology